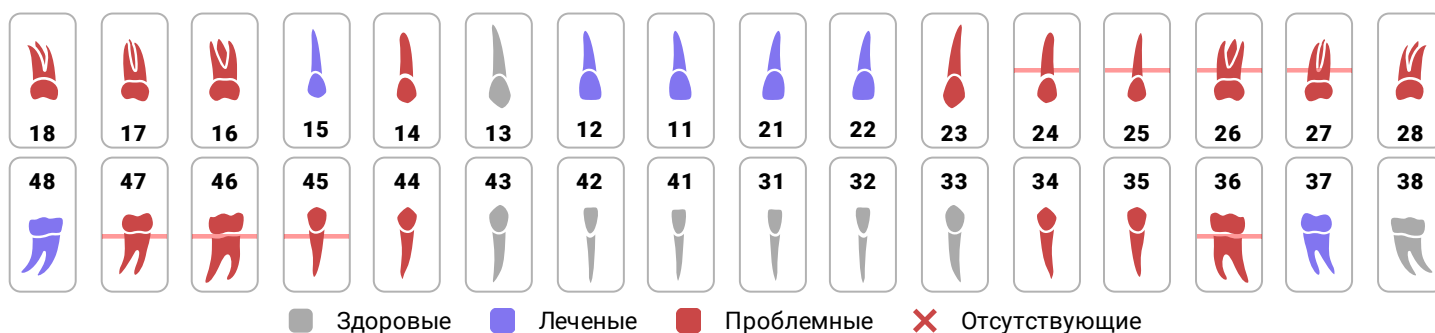
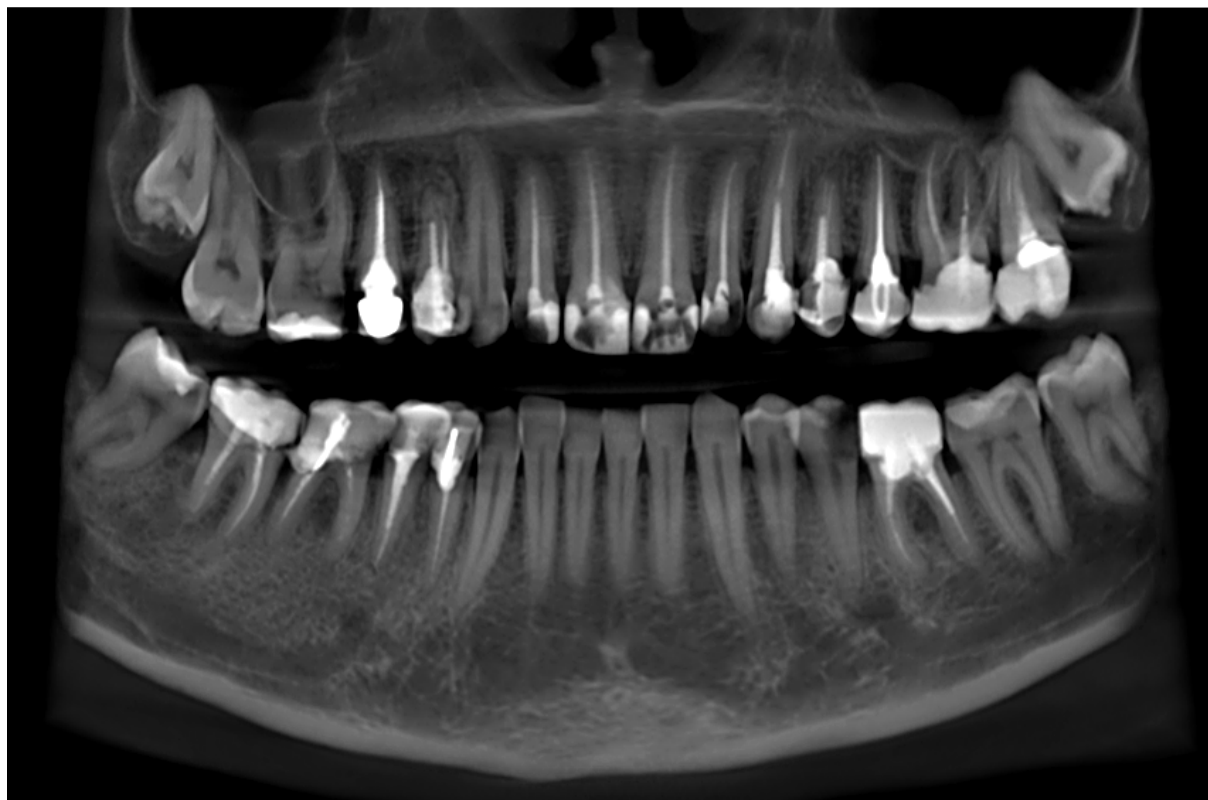
Рентгенологический отчет: Зубы 18-48

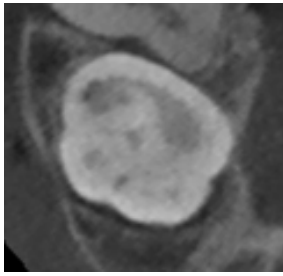
22.11.2022



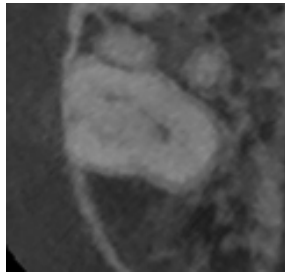
Рекомендации по направлению:

Терапевт: 35, 34, 17, 16
 Пародонтолог: 25, 47, 46, 45, 36, 27, 26, 24
 Стоматолог-ортопед: 35, 25, 47, 46, 45, 44, 27, 26, 24, 23, 22, 21, 14, 12, 11
 Ортодонт: 28, 18
 Эндодонтист: 35, 25, 47, 46, 45, 44, 36, 27, 24, 23, 14
 Прицельный снимок: 35, 34, 17, 16

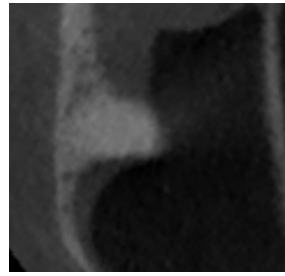
Зуб 18 1 корень, 3 канала, Ретенция.



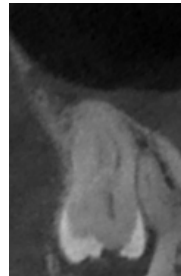
Аксиальный



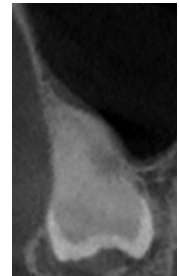Аксиальный



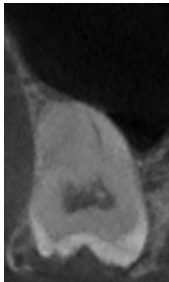
Аксиальный



Сагиттальный

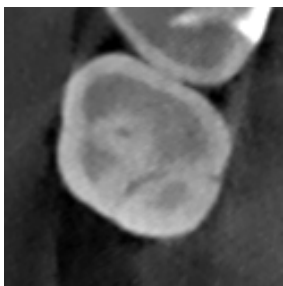


Фронтальный

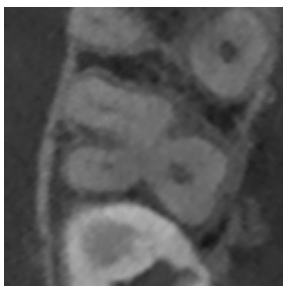

Фронтальный

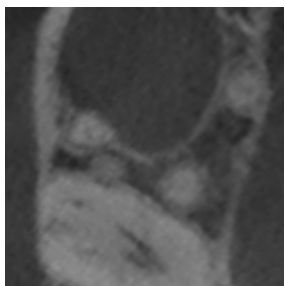
Зуб 17 3 корня, 3 канала, Дентикль, Признаки кариеса, Окклюзионная, Дентин.



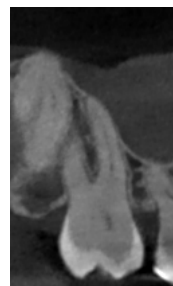
Аксиальный



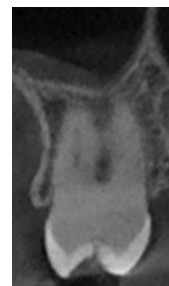
Аксиальный



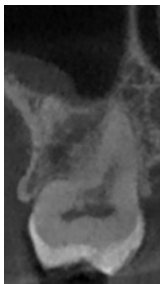
Аксиальный



Сагиттальный

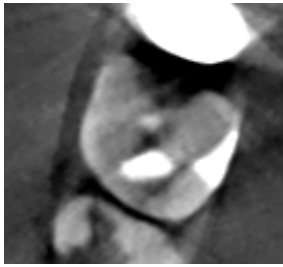


Фронтальн...




Фронтальн...

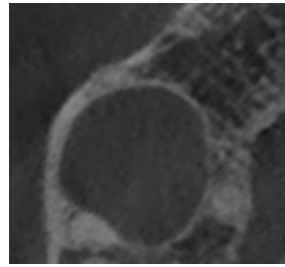
Зуб 16 3 корня, 4 канала, Пломба, Дентикль, Признаки кариеса, Мезиальная, Дентин.



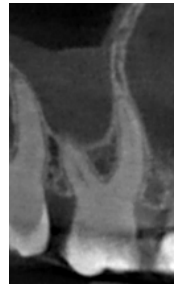
Аксиальный



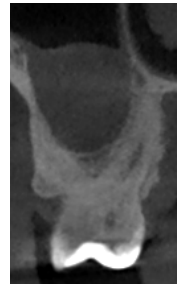
Аксиальный



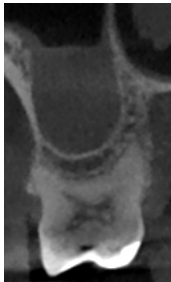
Аксиальный



Сагиттальный



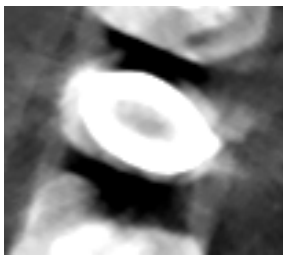
Фронтальный




Фронтальный

Зуб 15

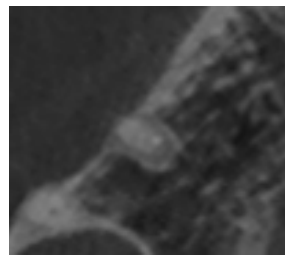
1 корень, 1 канал, Искусственная коронка, Зуб эндодонтически лечен, Канал запломбирован до верхушки, Пломбировка гомогенна, Культевая вкладка.



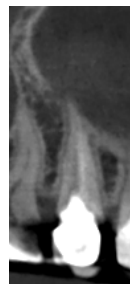
Аксиальный



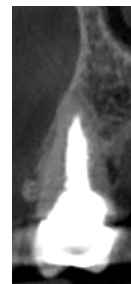
Аксиальный



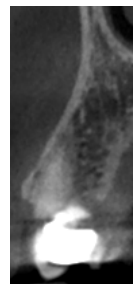
Аксиальный



Сагиттал...



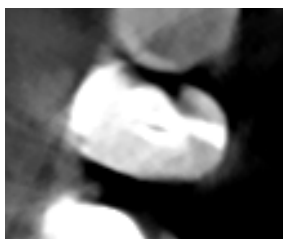
Фронтал...



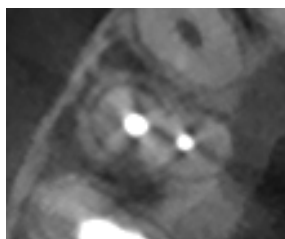
Фронтал...

Зуб 14

2 корня, 2 канала, Пломба, Зуб эндодонтически лечен, Канал недопломбирован, Пломбировка негомогенна, Металлический штифт, Периапикальное расширение пространства периодонтальной связки, Периапикальный очаг деструкции.



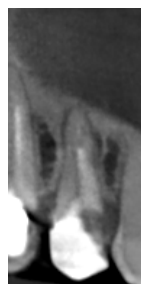Аксиальный



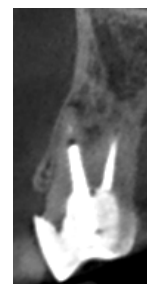
Аксиальный



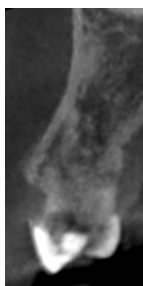
Аксиальный



Сагитталь...

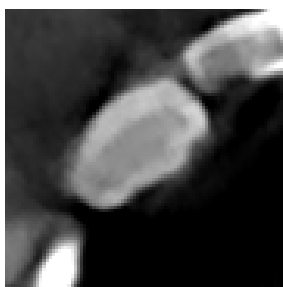

Фронталь...

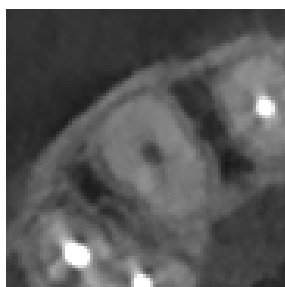


Фронталь...

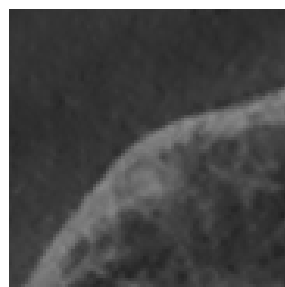
Зуб 13 1 корень, 1 канал.



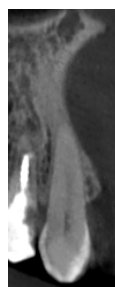
Аксиальный



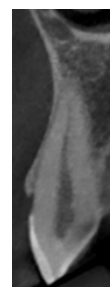
Аксиальный



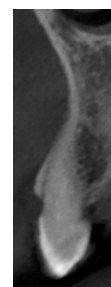
Аксиальный



Сагитта...



Фронт...




Фронт...

Зуб 12

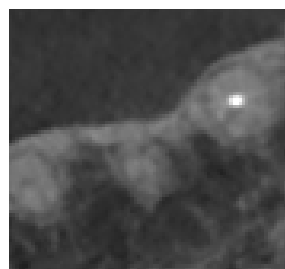
1 корень, 1 канал, Пломба, Зуб эндодонтически лечен, Канал запломбирован до верхушки, Пломбировка гомогенна.



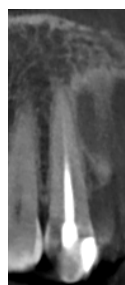Аксиальный



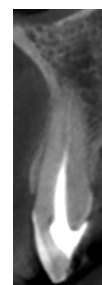Аксиальный



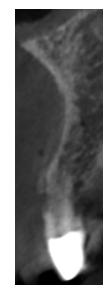
Аксиальный



Сагиттал...



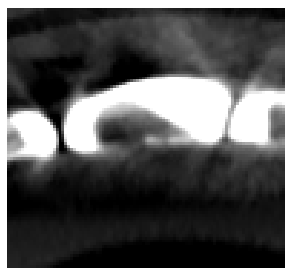
Фронт...



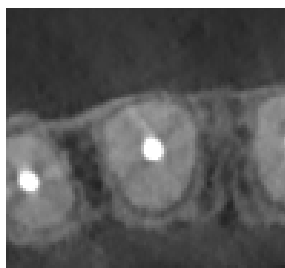
Фронт...

Зуб 11

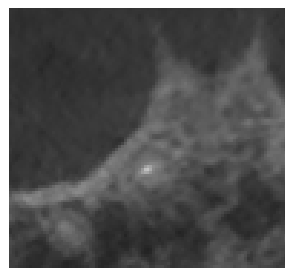
1 корень, 1 канал, Пломба, Зуб эндодонтически лечен, Канал запломбирован до верхушки, Пломбировка гомогенна.



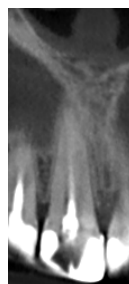
Аксиальный



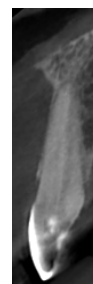
Аксиальный



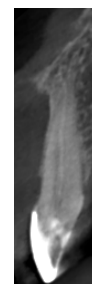
Аксиальный



Сагиттал...



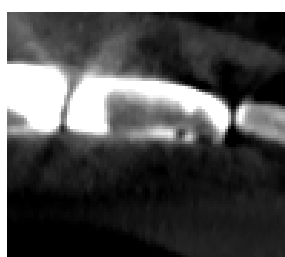
Фрон...



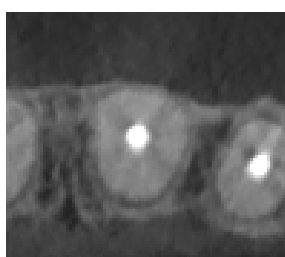
Фрон...

Зуб 21

1 корень, 1 канал, Пломба, Зуб эндодонтически лечен, Канал запломбирован до верхушки, Пломбировка гомогенна.



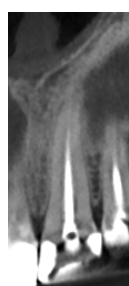Аксиальный



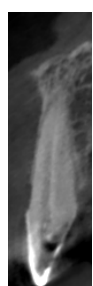Аксиальный



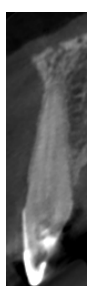
Аксиальный



Сагиттал...



Фрон...



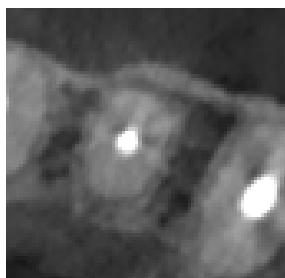
Фрон...

Зуб 22

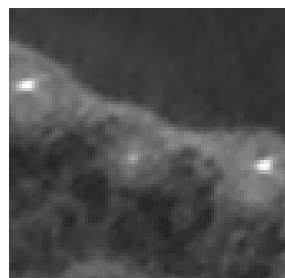
1 корень, 1 канал, Пломба, Зуб эндодонтически лечен, Канал запломбирован до верхушки, Пломбировка гомогенна.



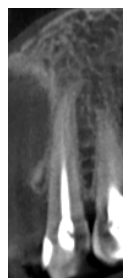Аксиальный



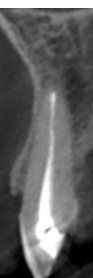Аксиальный



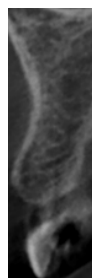
Аксиальный



Сагитта...



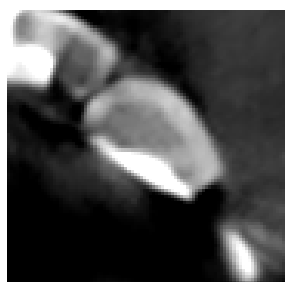Фрон...



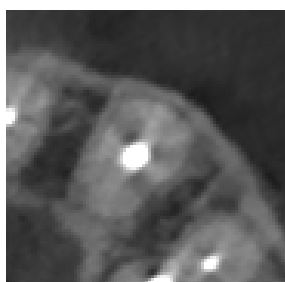
Фрон...

Зуб 23

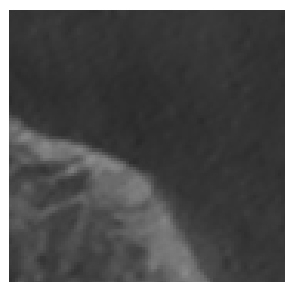
1 корень, 1 канал, Пломба, Зуб эндодонтически лечен, Канал запломбирован до верхушки, Пломбировка негомогенна.



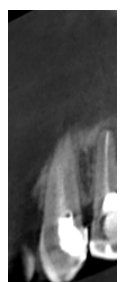
Аксиальный



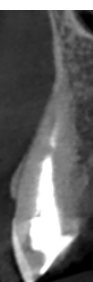Аксиальный



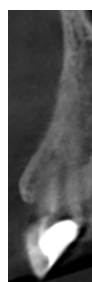
Аксиальный



Сагитта...



Фронт...



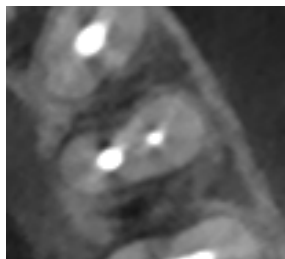
Фронт...

Зуб 24

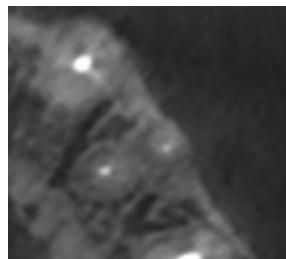
2 корня, 2 канала, Признаки пародонтита легкой степени, Горизонтальный тип, Пломба, Зуб эндодонтически лечен, Канал запломбирован до верхушки, Пломбировка негомогенна, Металлический штифт.



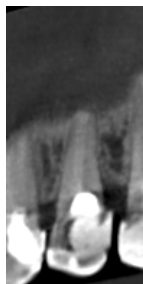
Аксиальный



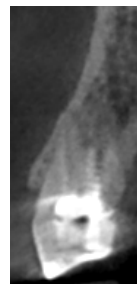
Аксиальный



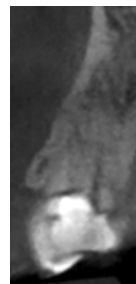
Аксиальный



Сагитталь...



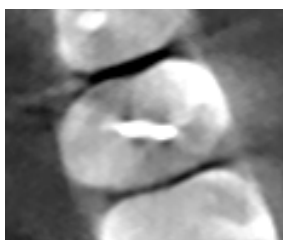
Фронтал...



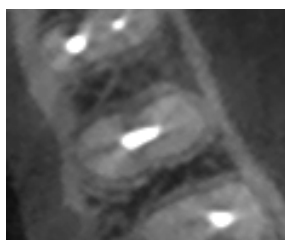Фронтал...

Зуб 25


1 корень, 1 канал, Признаки пародонтита легкой степени, Горизонтальный тип, Пломба, Зуб эндодонтически лечен, Канал запломбирован до верхушки, Пломбировка гомогенна, Металлический штифт, Периапикальное расширение пространства периодонтальной связки.



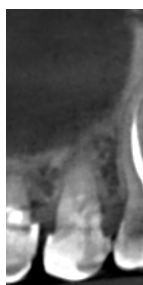
Аксиальный



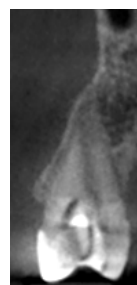
Аксиальный



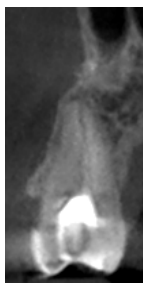
Аксиальный



Сагитталь...



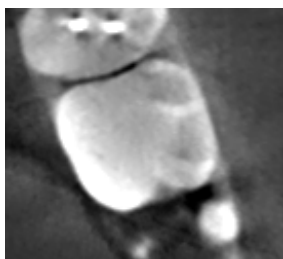
Фронталь...



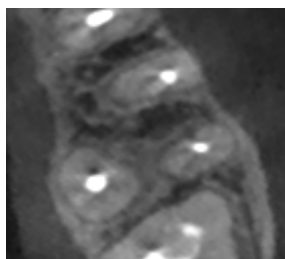
Фронталь...

Зуб 26

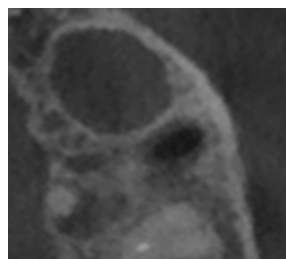
3 корня, 3 канала, Признаки пародонтита легкой степени, Горизонтальный тип, Пломба, Зуб эндодонтически лечен, Канал запломбирован до верхушки, Пломбировка гомогенна, Металлический штифт, Периапикальный очаг деструкции.



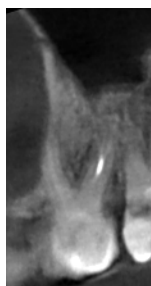
Аксиальный



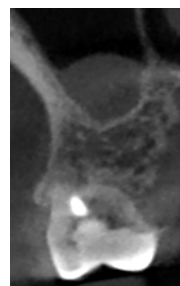
Аксиальный



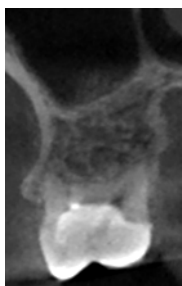
Аксиальный



Сагиттальн...



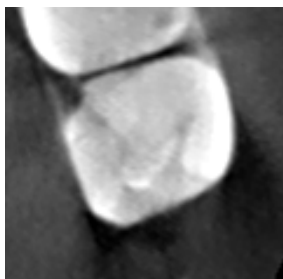Фронтальный



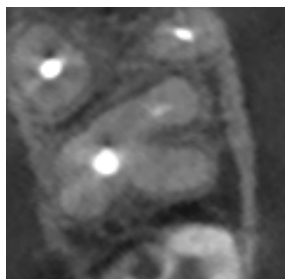
Фронтальный

Зуб 27

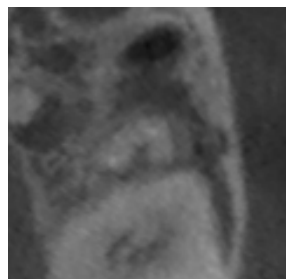
1 корень, 3 канала, Признаки пародонтита легкой степени, Горизонтальный тип, Пломба, Зуб эндодонтически лечен, Канал недопломбирован, Пломбировка негомогенна, Периапикальное расширение пространства периодонтальной связки.



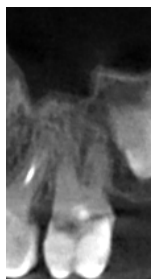
Аксиальный



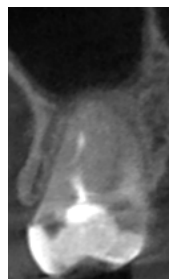Аксиальный



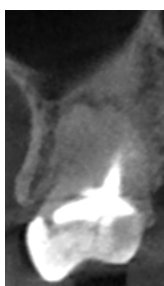
Аксиальный



Сагиттальн...

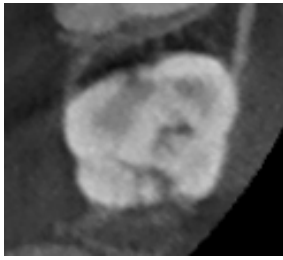


Фронтальн...

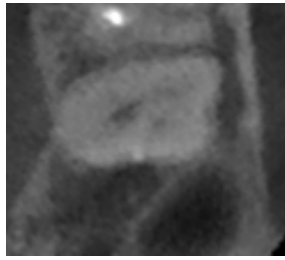


Фронтальн...

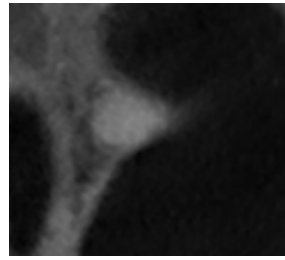
Зуб 28 1 корень, 3 канала, Ретенция.



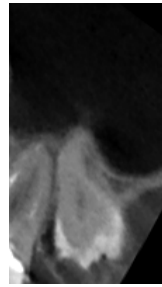Аксиальный



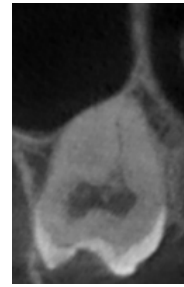
Аксиальный



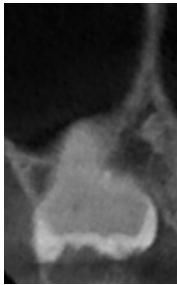
Аксиальный



Сагиттальн...

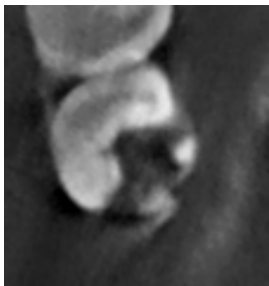

Фронтальный

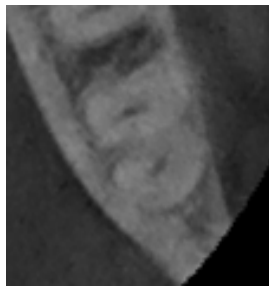

Фронтальный

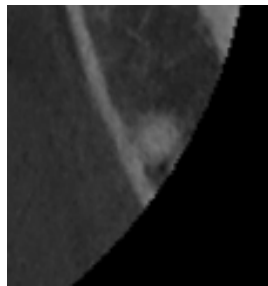Зуб 38 2 корня, 2 канала.



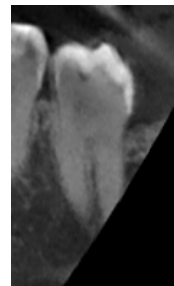
Аксиальный



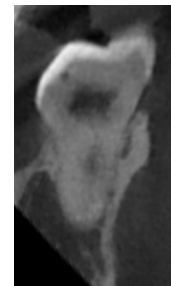
Аксиальный



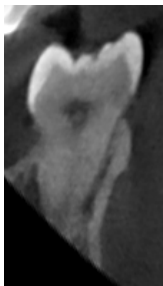
Аксиальный



Сагиттальный

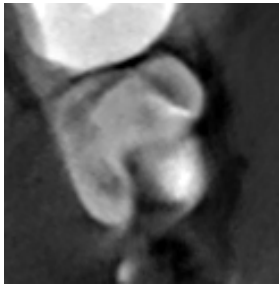


Фронтальн...

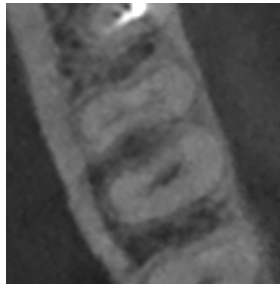


Фронтальн...

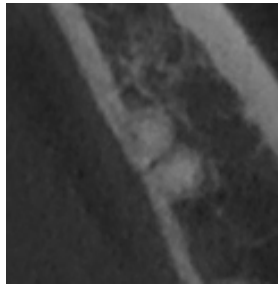
Зуб 37 2 корня, 3 канала, Пломба.



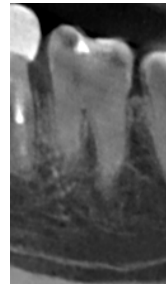
Аксиальный



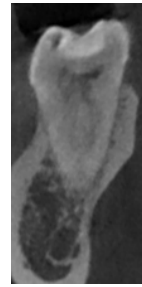Аксиальный



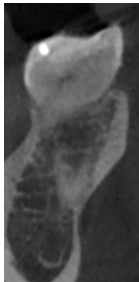
Аксиальный



Сагиттальн...



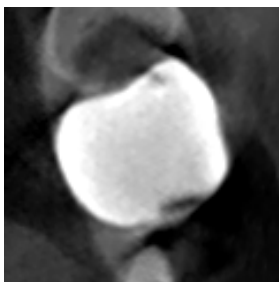
Фронталь...



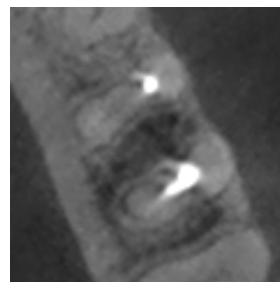Фронталь...

Зуб 36

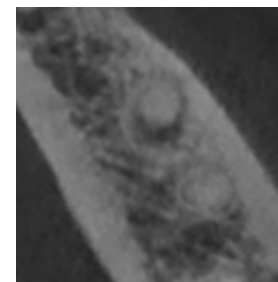
2 корня, 3 канала, Признаки пародонтита легкой степени, Горизонтальный тип, Искусственная коронка, Зуб эндодонтически лечен, Канал недопломбирован, Пломбировка негомогенна, Металлический штифт, Усиление плотности перирадикулярной костной ткани, Периапикальный очаг деструкции.



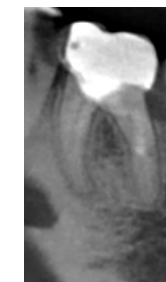Аксиальный



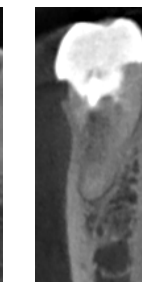
Аксиальный



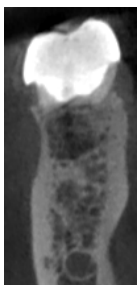
Аксиальный



Сагиттальный



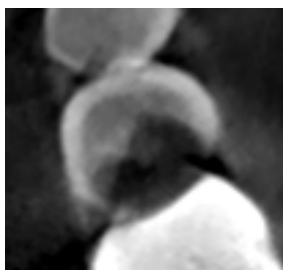
Фронталь...



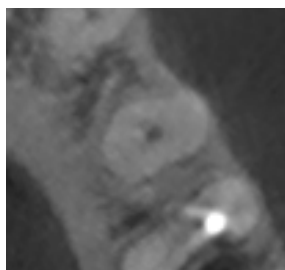Фронталь...

Зуб 35

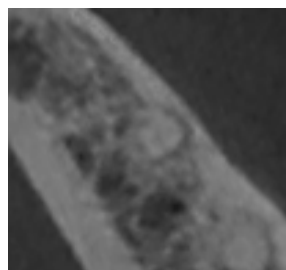
1 корень, 1 канал, Дефект коронковой части зуба более половины, Признаки кариеса, Дистальная, Оклюзионная, С вовлечением пульпы, Периапикальное расширение пространства периодонтальной связки.



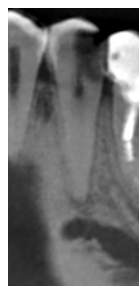Аксиальный



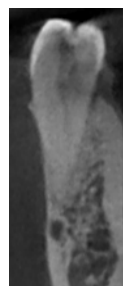
Аксиальный



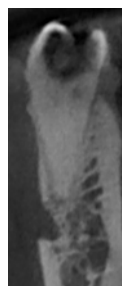Аксиальный



Сагитталь...

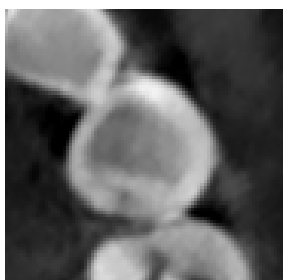


Фронта...

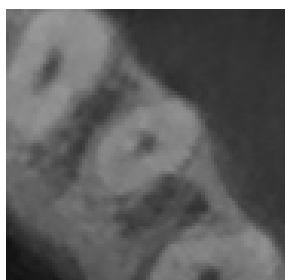


Фронта...

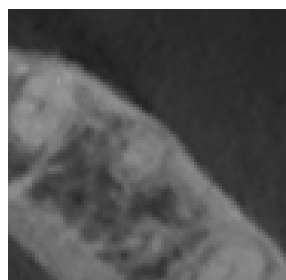Зуб 34 1 корень, 1 канал, Признаки кариеса.



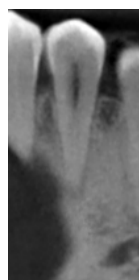
Аксиальный



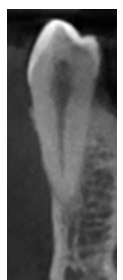
Аксиальный



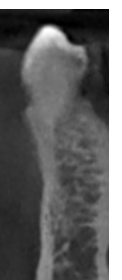
Аксиальный



Сагиттал...

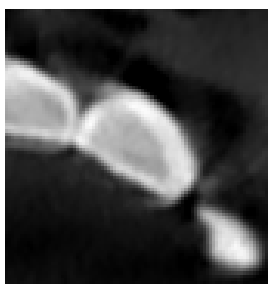


Фронта...




Фронта...

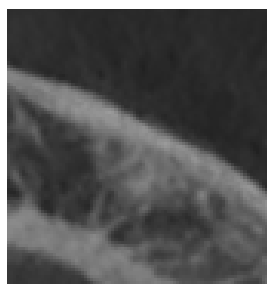
Зуб 33 1 корень, 1 канал.



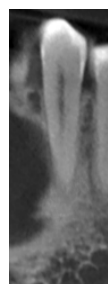Аксиальный



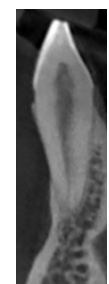Аксиальный



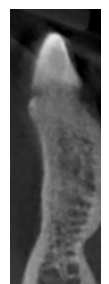Аксиальный



Сагитта...

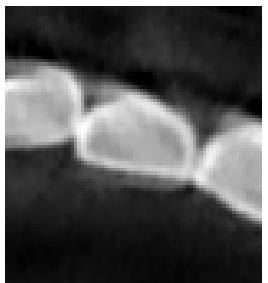


Фрон...

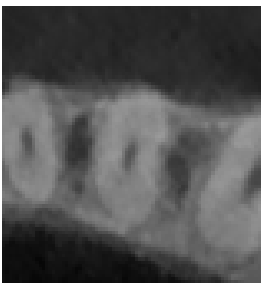


Фрон...

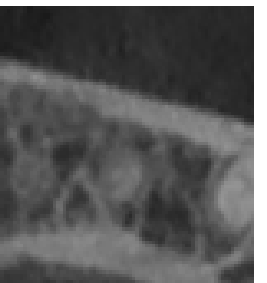
Зуб 32 1 корень, 1 канал.



Аксиальный



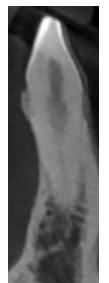Аксиальный



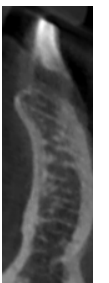
Аксиальный



Сагитта...

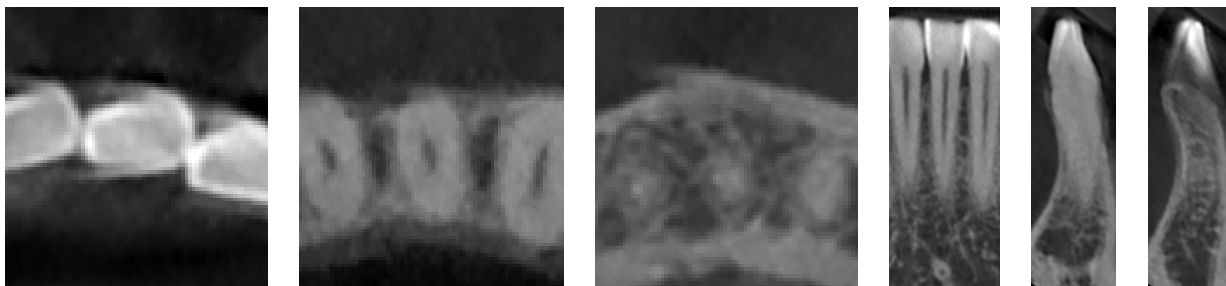


Фрон...



Фрон...

Зуб 31 1 корень, 1 канал.



Аксиальный

Аксиальный

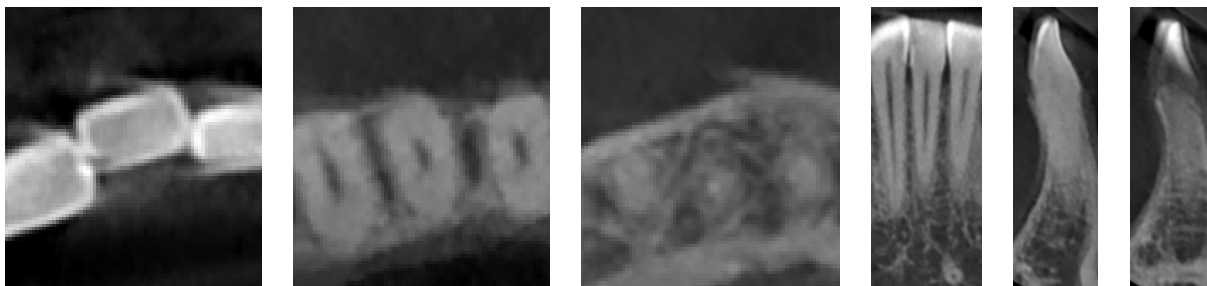
Аксиальный

Сагитта...

Фрон...

Фрон...

Зуб 41 1 корень, 1 канал.



Аксиальный

Аксиальный

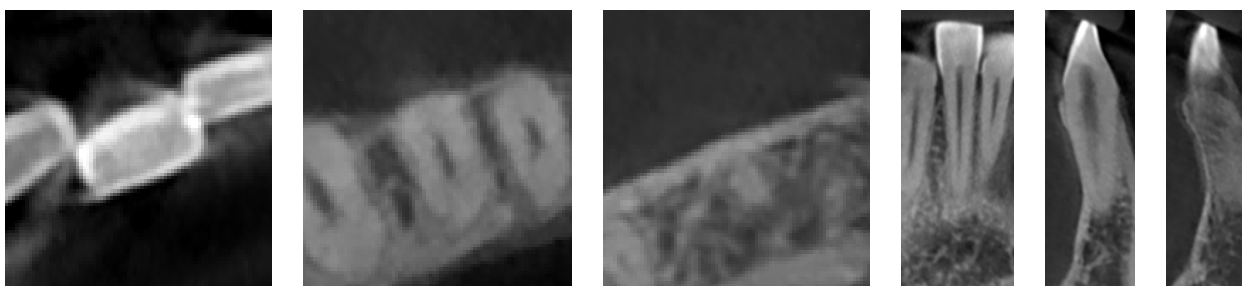
Аксиальный

Сагитта...

Фрон...

Фрон...

Зуб 42 1 корень, 1 канал.



Аксиальный

Аксиальный

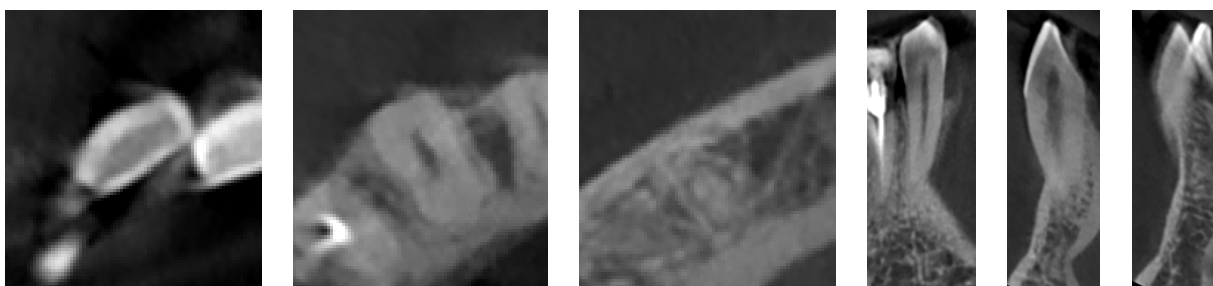
Аксиальный

Сагитта...

Фрон...

Фрон...

Зуб 43 1 корень, 1 канал.



Аксиальный

Аксиальный

Аксиальный

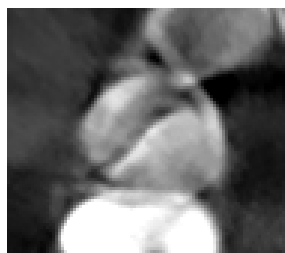
Сагитта...

Фронт...

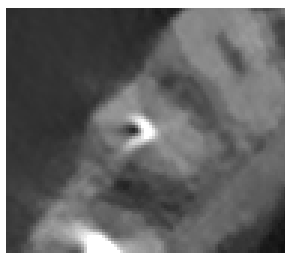Фронт...

Зуб 44

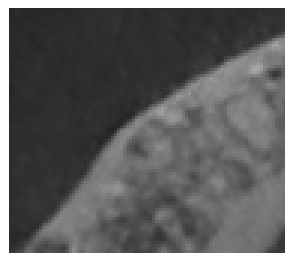
1 корень, 1 канал, Пломба, Зуб эндодонтически лечен, Канал запломбирован до верхушки, Пломбировка гомогенна, Периапикальное расширение пространства периодонтальной связки.



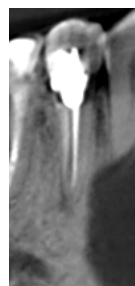Аксиальный



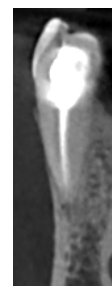Аксиальный



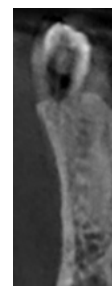
Аксиальный



Сагиттал...



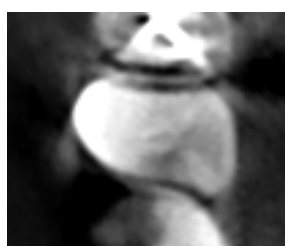
Фронт...



Фронт...

Зуб 45

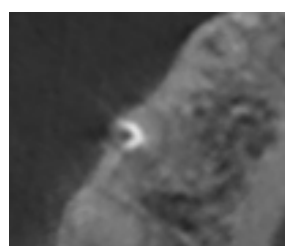1 корень, 1 канал, Признаки пародонтита легкой степени, Горизонтальный тип, Пломба, Зуб эндодонтически лечен, Канал запломбирован до верхушки, Пломбировка гомогенна, Металлический штифт, Усиление плотности перирадикулярной костной ткани, Периапикальное расширение пространства периодонтальной связки.



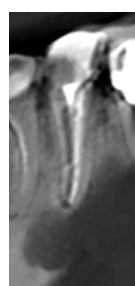Аксиальный



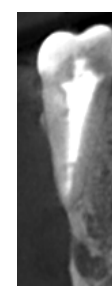
Аксиальный



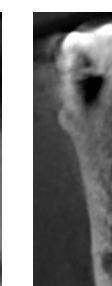
Аксиальный



Сагиттал...



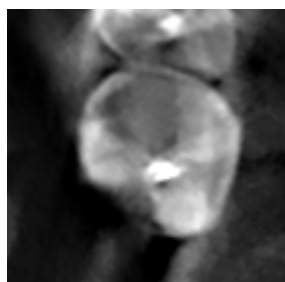
Фронтал...



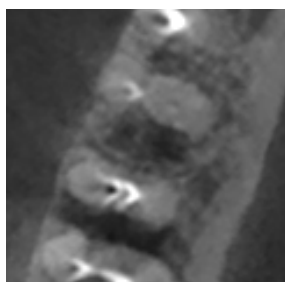Фронтал...

Зуб 46

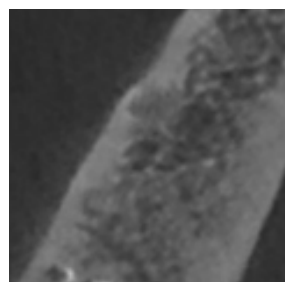
2 корня, 3 канала, Признаки пародонтита средней степени, Горизонтальный тип, Пломба, Зуб эндодонтически лечен, Канал недопломбирован, Пломбировка негомогенна, Металлический штифт, Усиление плотности перирадикулярной костной ткани, Периапикальное расширение пространства периодонтальной связки.



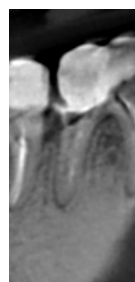
Аксиальный



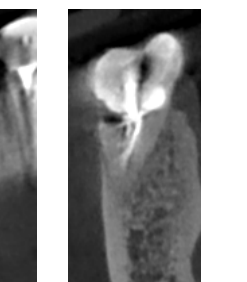
Аксиальный



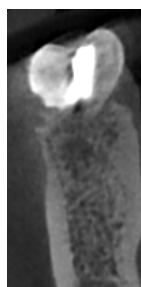Аксиальный



Сагиттальный



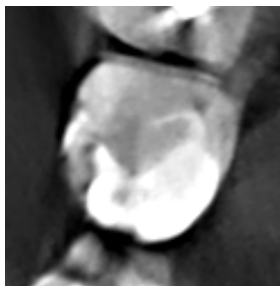
Фронталь...



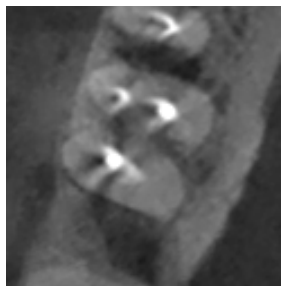
Фронталь...

Зуб 47

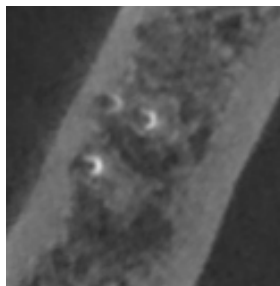
2 корня, 4 канала, Признаки пародонтита легкой степени, Горизонтальный тип, Пломба, Зуб эндодонтически лечен, Канал запломбирован до верхушки, Пломбировка негомогенна, Металлический штифт, Усиление плотности перирадикулярной костной ткани, Периапикальное расширение пространства периодонтальной связки.



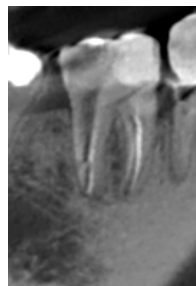Аксиальный



Аксиальный



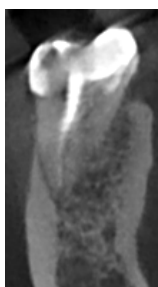
Аксиальный



Сагиттальный

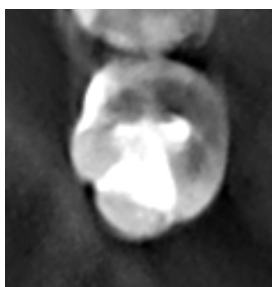


Фронтальн...

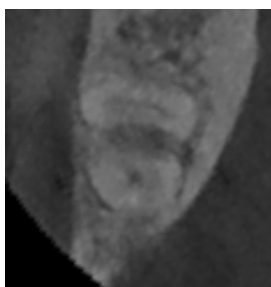


Фронтальн...

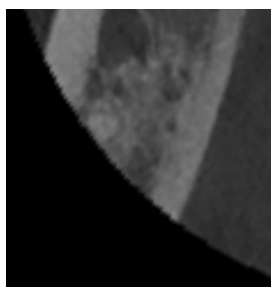
Зуб 48 2 корня, 3 канала, Пломба.



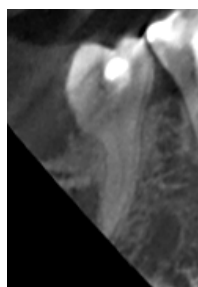
Аксиальный



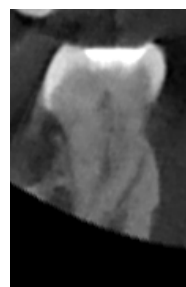
Аксиальный



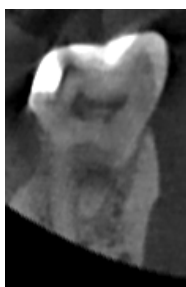Аксиальный



Сагиттальный



Фронтальный



Фронтальный