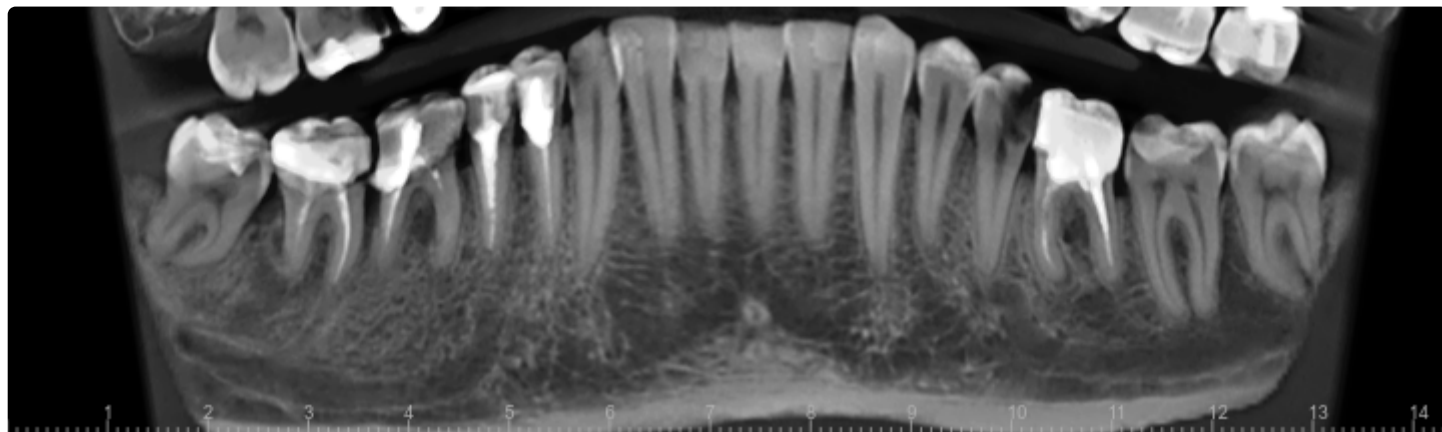


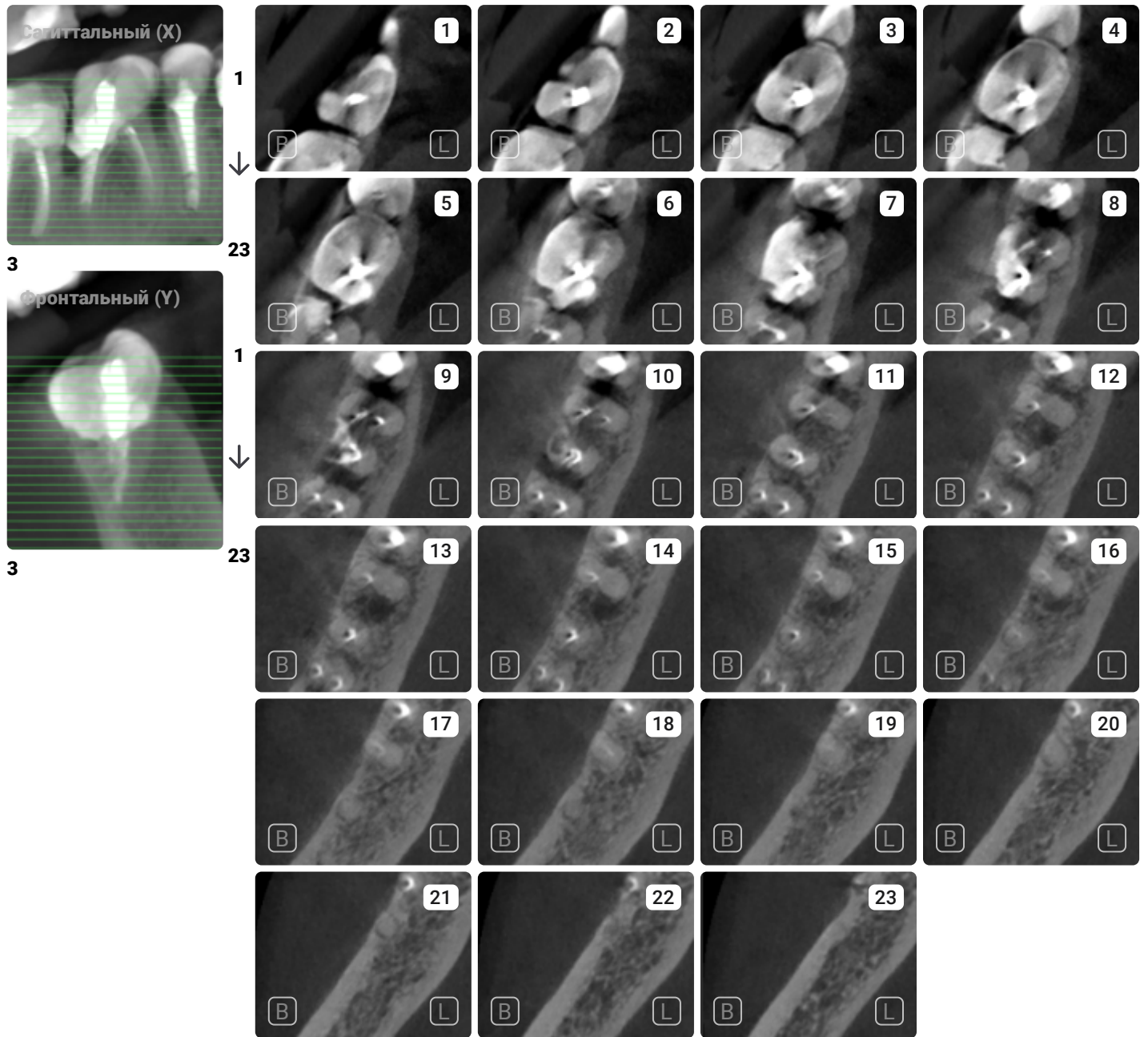
**Эндодонтический отчет: Зуб 46**  
23.11.2022



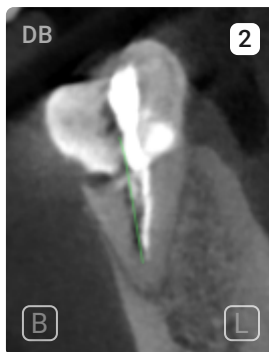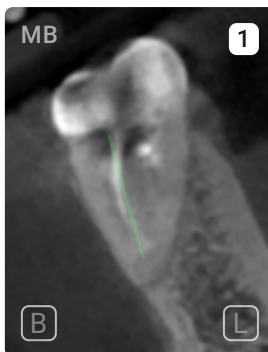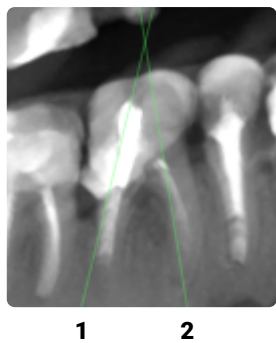
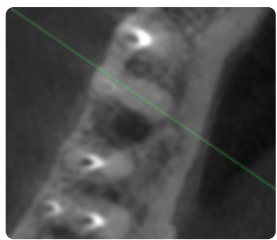
Толщина панорамы — 5мм

# Просвет корневого канала

Шаг среза: 1мм, Толщина среза: 0.15мм



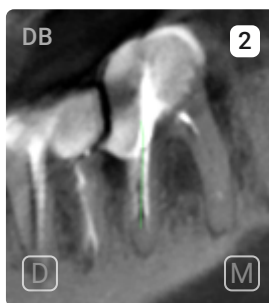
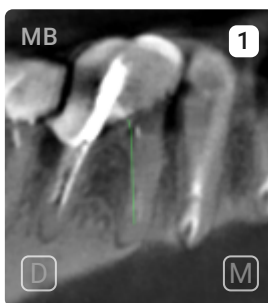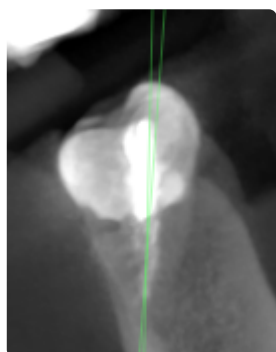
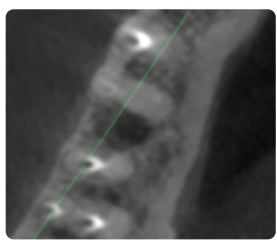
**Система корневого канала**    Толщина среза: 0.15мм



l: 12.9mm | c: 88.4

l: 12.9mm | c: 81.4

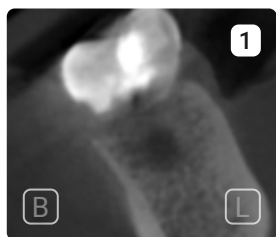
**Форма корневого канала**    Толщина среза: 0.15мм



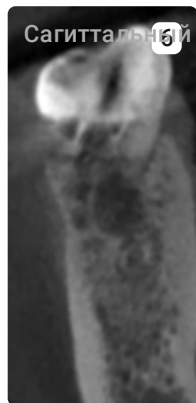
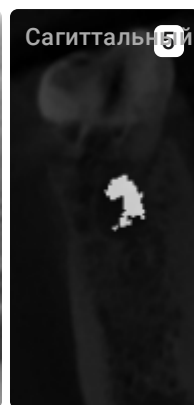
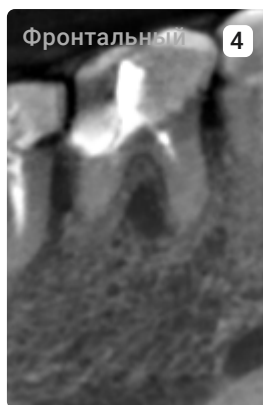
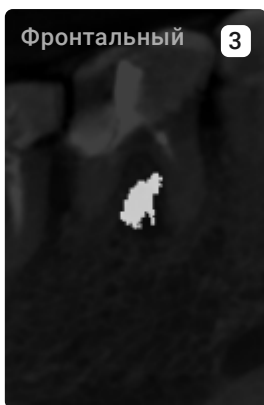

l: 12.9mm | c: 88.4

l: 12.9mm | c: 81.4

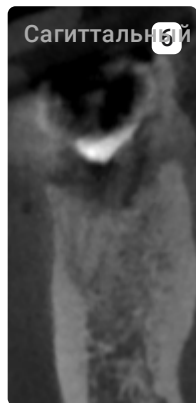
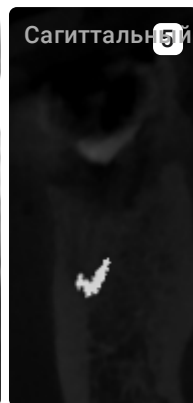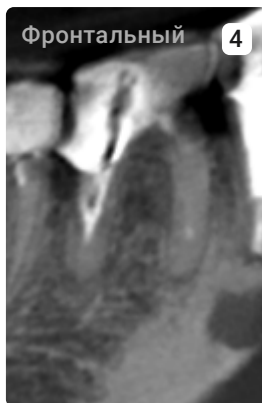
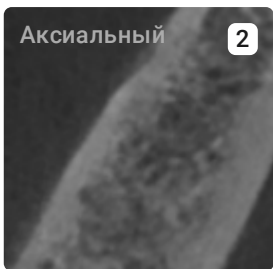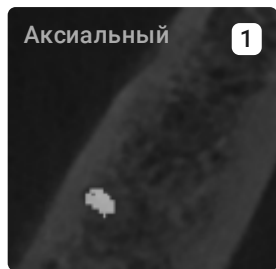
**Область фуркации**    Толщина среза: 0.15мм



Периапикальные поражения(1) • Измеренный объем — 0.013 см<sup>3</sup>



Периапикальные поражения(2) • Измеренный объем — 0.003 см<sup>3</sup>



Периапикальные поражения(3) • Измеренный объем — 0.003 см<sup>3</sup>

